Aus dem Pathologischen Institut der Charité zu Berlin
Direktor Prof. Dr. Rössle

Fettstoffwechselstörung mit Granulombildung im Mesenterium

Inaugural-Dissertation

zur Erlangung der medizinischen Doktorwürde

an der Friedrich-Wilhelms-Universität

zu Berlin

Vorgelegt von

H. J. Korsch

aus Hann.-Münden

Tag der Promotion: 10. Januar 1939

Verlag Gustav Fischer, Jena

1939

Digitized by the Internet Archive
in 2026

https://archive.org/details/IA41550812_0054

Aus dem Pathologischen Institut der Charité zu Berlin
Direktor Prof. Dr. Rössle

Fettstoffwechselstörung mit Granulombildung im Mesenterium

Inaugural-Dissertation

zur Erlangung der medizinischen Doktorwürde

an der Friedrich-Wilhelms-Universität

zu Berlin

Vorgelegt von

H. J. Korsch

aus Hann.-Münden

Tag der Promotion: 10. Januar 1939

Verlag Gustav Fischer, Jena

1939

Gedruckt mit Genehmigung der Medizinischen Fakultät
der Universität Berlin.

Dekan: Prof. Dr. Siebeck

Referent: Prof. Dr. Rössle

R. UNIV.
BIBLIOTHEEK
LEIDEN

Sonderabdruck aus dem

Zentralblatt für Allgemeine Pathologie und Pathologische Anatomie

Amtliches Organ der Deutschen Pathologischen Gesellschaft

Begründet von weil. E. Ziegler. Herausgegeben von Prof. Dr. M. B. Schmidt und Prof. Dr. Georg B. Gruber

Band 71.

Verlag von Gustav Fischer, Jena 1938

Es soll im folgenden über einen am 7. 9. 1937 im Pathologischen Institut der Charité sezierten Fall von eigenartigen Granulombildungen im Bereich der abführenden Lymphwege des Dünndarms berichtet werden, wie ich sie in der einschlägigen Literatur in dieser Form bisher nicht beschrieben gefunden habe.

Aus der Krankengeschichte des kachektischen, 60jährigen Mannes, die ich Herrn Geh.-Rat Bonhoeffer verdanke, sei folgendes erwähnt:

Familienanamnese o. B.

Als Kind Masern. 1919 an Go. behandelt. Seit 10 Jahren rheumatische Beschwerden. Seit Herbst 1936 Auswurf. Etwa 1mal wöchentlich Anfälle, bei denen es dem Pat. schwindelig wurde mit Schweißausbruch. Seit Dez. 1936 klagte der Pat. über Appetitlosigkeit und häufiges Druck- und Völlegefühl im Oberbauch. Häufig faulig schmeckendes Aufstoßen, bisweilen Erbrechen weißen Schleims. Süßigkeiten und besonders fette Speisen wurden schlecht vertragen. Unregelmäßigkeiten im Stuhlgang. Kein Blut im normal gefärbten Stuhl. Starke Gewichtsabnahme, seit Dez. 1936 angeblich 10 kg. Seit einiger Zeit auch Schmerzen im linken Oberbauch. Alkohol und Nikotin mäßig.

Befund: Herz und Lungen o. B.

Zeitweise geringes Fieber und beschleunigte Blutsenkungsgeschwindigkeit. Klagen des Pat. über Gelenkschmerzen. Da außerdem deutliche Deformierungen an den Handgelenken bestanden, dachte man an eine Polyarthritis, die durch hohe Salizylgaben und Schwitzprozeduren günstig beeinflußt wurde. Abdomen kahnförmig eingezogen. Fettarme, gespannte Bauchdecken. Im linken Oberbauch eine deutliche Vorwölbung. Palpatorisch eine deutliche, höckerige, harte Resistenz in Faustgröße. Auf Druck hier Schmerzempfindlichkeit. Röntgenologisch kein Anhaltspunkt für ein Ulcus oder ein Neoplasma im Magen-Darm-Kanal. Eine leichte Verdrängung des Magens von unten her führte zum Verdacht auf extraventrikulären Tumor.

Blutuntersuchung vom 4. 9. 1937: Hb 70 %, Erythrozyten 3670000, Leukozyten 5800, Rest-N. 40 mg%, Blutzucker 101 mg%.

Zum Schluß bestanden Desorientiertheit und Verwirrungszustände.

Die klinische Diagnose lautete: Pankreaskarzinom mit symptomatischer Psychose.

Unter zunehmendem, allgemeinem Verfall trat am 6. 9. 1937 der Tod ein.

Sektionsbericht (gekürzt).

Aeußere Besichtigung.

Herabgesetzter Ernährungszustand, etwas asthenischer Habitus. Am Hals, in den Achselhöhlen und der Inguinalgegend geringe Drüsenvergrößerungen. Der Thorax

ist beiderseits symmetrisch gewölbt, der epigastrische Winkel ein rechter, der Bauch ist eingezogen unter Thoraxniveau.

Situs der Eingeweide.

Unterhautfettgewebe sehr spärlich, über der Brust etwa ¼ cm, am Bauch etwa ½ cm dick, hellgelb. Muskulatur kräftig und überall frischrot. Das mäßig fetthaltige Netz schürzenartig über den Darmschlingen; diese gut kontrahiert und in richtiger Lage. Bauchfell spiegelnd, im kleinen Becken sind wenige Kubikzentimeter einer klaren serösen Flüssigkeit. In dem recht fettreichen Mesenterium lassen sich zahlreiche, bis faustgroße, sehr derbe, knotige Gebilde tasten (Abb. 1). Bruchpforten geschlossen. Leberrand überragt um einen Querfinger den Rippenbogen. Alle Bauch- und Beckeneingeweide haben richtige Lage und zeigen keine Verwachsungen.

Brustorgane.

Nirgends Verwachsungen der Lungen mit der Brustwand; in den Brustfellräumen kein Erguß. Von der Thymusdrüse keine mit bloßem Auge sichtbaren Reste. Das parietale und viszerale Blatt des Herzbeutels miteinander fest verwachsen. Die Verwachsungen lassen sich größtenteils nur mit dem Messer lösen. Das Herz liegt richtig, etwa 1½mal so groß als die Faust des Mannes und rechts und links sehr schlaff. In Herzhöhlen und Stamm der Lungenschlagader Cruor- und Speckhautgerinnsel. Aortenklappen narbig verdickt und verkürzt, am Schließungsrand eine Reihe kleiner, bis stecknadelkopfgroßer, rötlich- bis blaßgelber Auflagerungen, die sich zum Teil wegwischen lassen. Klappen nicht miteinander verwachsen. Mitralis zeigt eine weniger ausgesprochen diffuse höckerige Verdickung. Das Gewebe dieser Verdickung erweist sich als besonders hart und knirschend beim Einschneiden. Sehnenfäden der Mitralis sind verdickt, etwas verkürzt und teilweise miteinander verwachsen. Die normalen schwimmhautähnlichen Verbreiterungen ihrer Ansatzstellen fehlen, so daß der Klappenrand geradlinig erscheint. In der Aorta ascendens geringfügige beetartige, gelbliche, erhabene Verdickungen. Beide Herzkammern stark erweitert bei regelrechter Wanddicke; Vorhöfe regelrecht. Kranzgefäße sind durchgängig, ihre Innenhaut zeigt geringe gelbliche, beetartige Einlagerungen. Herzmuskel ist auf allen Anschnitten gleichmäßig frischgraurötlich, sehr schlaff. Das Foramen ovale für eine Sonde durchgängig.

Abb. 1.

Beide Lungen richtig groß und gelappt, Lungenfell zart, ohne Belag. Luftkissenartige Vorbucklungen der oberen Partien mit graurosa Farbe, in denen Fingereindrücke bestehen bleiben. Schnittflächen beider Lungen rot und lassen reichlich schaumige Flüssigkeit ausdrücken. Nirgends eine Verdichtung des Lungengewebes. Aeste der Lungenschlagadern sind frei von Blutpfröpfen, die Luftröhrenäste leer, haben eine zarte, nicht gerötete Schleimhaut. Hiluslymphdrüsen schwarz, nicht vergrößert, lassen sich leicht schneiden.

Halsorgane.

Zunge ohne Narben und Beläge. Tonsillen etwas groß, ohne Pfröpfe, auf dem Durchschnitt ohne Einlagerungen, von graurötlicher Farbe. Speiseröhre richtig weit und leer; Schleimhaut zeigt an einigen Stellen weißlichgraue, trübe, hautartige Verdickungen. Kehlkopf und Luftröhre ohne Besonderheiten. Schilddrüse von gewöhnlicher Form, etwas zu groß, Seitenlappen symmetrisch, Schnittflächen gleichmäßig glasig, feinkörnig, graurot. Brust- und Bauchaorta zeigen geringe beetartige, gelbliche, erhabene Wandeinlagerungen.

Bauchorgane.

Bauchspeicheldrüse in richtiger Lage, graurötlich und äußerlich auf dem Längsschnitt von grober, fester Körnung. Die Milzvene enthält etwas dunkelrotes flüssiges Blut. Milz etwas zu groß und zu weich, Oberfläche dunkelrot-violett, Kapsel gespannt.

Schnittfläche dunkelgraurot, Zeichnung ist etwas undeutlich, einige Follikel scheinen vergrößert. Von der Schnittfläche läßt sich mäßig viel Pulpa abstreifen. Gallenwege durchgängig. Leber vergrößert, ihre Kapsel gespannt. Konsistenz etwas fester als gehörig. Auf der Schnittfläche deutliche azinöse Zeichnung. Die zentralen Teile dunkelblaurot und tieferliegend als die helleren Peripherien, wodurch die Schnittfläche ein eigentümlich gesprenkeltes Aussehen bekommt. Im ganzen die Schnittfläche etwas getrübt. Gallenblase von normaler Größe und richtig gelagert; enthält eine dunkelbraune, dickflüssige, fadenziehende Galle. Ihre Schleimhaut zart und gallig imbibiert. Nebennieren von durchschnittlicher Größe und Form. Auf den Durchschnitten richtiges Verhältnis von Rinde und Mark; Rinde braun statt gelb, Mark fest, grauweiß. Nieren haben eine schwache Fettkapsel; die Faserkapsel läßt sich leicht abziehen. Rechte Niere stark nach unten verlagert, reichlich zu klein. Linke Niere in richtiger Lage, stark vergrößert. Beide Nieren von gewöhnlicher Form und Konsistenz und von regelrechter roter, glatter Oberfläche. Auf dem Durchschnitt Blutgehalt gehörig, Rinde graurot und von gehöriger Breite, Mark dunkler, beide deutlich voneinander abgegrenzt. Die nicht erweiterten Nierenbecken, Ureteren und Harnblase zeigen eine etwas gerötete und geschwollene Schleimhaut, von der sich multiple, hanfkorn- bis erbsengroße, wasserklare Gebilde erheben, die beim Einstechen eine klare Flüssigkeit entleeren. In der Harnblase wenig trüber Harn. Prostata ist beinahe eigroß und von zu fester Konsistenz. Schnittfläche trocken und von grauen Streifen und Knoten durchsetzt. Samenblasen zart, richtig groß, klein gekammert, mit gelbgrüner, gallertiger Flüssigkeit gefüllt. Hoden im Hodensack, richtig groß, auf dem Durchschnitt bräunlich-graurötlich. Von der Schnittfläche lassen sich Samenkanälchen abziehen.

Mastdarm enthält dunkelbraunen geballten Kot. Seine Schleimhaut etwas gerötet. Wurmfortsatz ist 5 cm lang, bis zur Spitze durchgängig, Wandung zart, Lumen leer. Blinddarm und Dickdarm enthalten breiige Kotmassen von gewöhnlicher Färbung und Geruch, die Schleimhaut überall o. B. Im Dünndarm diffus fleckige, zum Teil an die Follikel gebundene, schwärzlichgraue Verfärbungen der Schleimhaut. Im Duodenum in Pylorusnähe zwei derbe, die Schleimhaut in strahligen Falten heranziehende Narben, durch die mehrere tiefgehende Nischen in der Schleimhaut bedingt sind. Magen richtig groß und gelagert, Schleimhaut zart und ohne Besonderheiten. Inhalt von Magen und Dünndarm bietet nichts Besonderes.

Lymphdrüsen. Im Mesenterium zeigen die Lymphknoten Vergrößerungen bis zu Eigröße (Abb. 1) und bilden zahlreiche, bis faustgroße Pakete, wobei aber die einzelnen Lymphknoten erhalten bleiben. Die Lymphknoten haben eine derbe Konsistenz, ihre Oberfläche erscheint graugelb. Auf der Schnittfläche sieht man eine graue, netzartige Zeichnung, aus deren Maschen eine goldgelbe, ölige Flüssigkeit hervorquillt. Auch die retroperitonealen Lymphknoten bilden solche bis kleinapfelgroße Pakete, zeigen im übrigen die gleiche, oben beschriebene Veränderung. Die Untersuchung der mediastinalen, paratrachealen, zervikalen Lymphdrüsengebiete ergibt auch hier eine Vergrößerung der Lymphknoten, die hier aber weniger ausgesprochen ist und bis etwa Kirschgröße geht. Auf den Schnittflächen zeigen auch diese Lymphknoten das gleiche Bild.

In beiden Venae femorales dunkelrotes geronnenes Blut. Im Oberschenkelschaft gelbliches Knochenmark. An einigen Stellen zeigt das Mark eine mehr rote Farbe und quillt etwas über die Schnittfläche hervor. Wirbelsäule o. B.

Sektion der Kopfhöhle ergab keine Besonderheiten.

Pathologisch-anatomische Diagnose (Sektions-Nr. 1144/37):

Oelgranulomatose im Bereich der abführenden Lymphwege des Dünndarms. Oeltropfen in den Chylusgefäßen der Zotten. Oelgranulomatose besonders der mesenterialen und retroperitonealen Lymphknoten mit Bildung faustgroßer Pakete, geringer ausgesprochen in den Lymphknoten des Mediastinums und entlang der Trachea.

Chronische verruköse Endokarditis der Aortenklappen ohne Verwachsungen, abgelaufene Endokarditis der Mitralis mit Verkalkung der Klappen. Erschlaffung und Erweiterung beider Herzkammern. Vollkommene Verödung der Herzbeutellichtung. Chronisches Emphysem der Lungen und Oedem. Pachydermien der Speiseröhrenschleimhaut. Andeutung von Struma colloides diffusa. Frische Blutstauung der Leber und Trübung. Hyperplastische Milzschwellung mit Vergrößerung einzelner Follikel. Tiefliegende kleinere rechtsseitige Niere, offenbar kompensatorische Vergrößerung der linken Niere. Ureteritis, Pyelitis und Cystitis cystica. Adenomyomatose der Prostata. Fast völlige Entfettung der Nebennierenrinde. Nischenbildung im Duodenum neben Ulkusnarben. Zeichen abgelaufener Blutungen (bzw. fleckförmige Pigmentierung) der Dünndarmschleimhaut. Offenes Foramen ovale.

Von den von sämtlichen Organen angefertigten histologischen Präparaten sollen hier nur die Schnitte von einem Mesenteriallymphknoten und der Dünndarmschleimhaut beschrieben werden, da die Befunde an den übrigen Organen für diesen Fall nur nebensächliche Bedeutung haben.

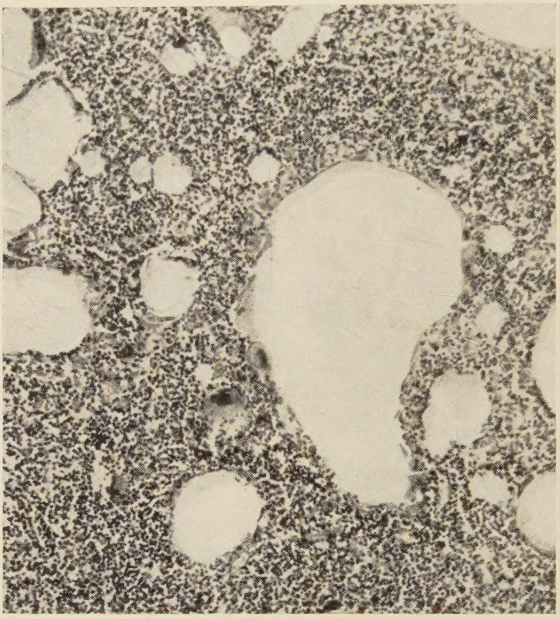

Abb. 2.

Ein Schnitt durch einen Mesenteriallymphknoten zeigt sich schon bei Betrachtung mit bloßem Auge dicht durchsetzt von verschieden großen Hohlräumen, die bis etwa Linsengröße erreichen. Im mikroskopischen Bild läßt sich kein regelrechter Aufbau des Lymphknotens mehr erkennen (Abb. 2 u. 3). Er ist durchsetzt von den makroskopisch schon erwähnten, teils sehr dicht liegenden Hohlräumen, zwischen denen Reste lymphatischen Gewebes und Züge aus kernarmem Bindegewebe liegen. Am Rand der Hohlräume finden sich oft mehrkernige Riesenzellen, die zum Teil lang ausgezogen sind und fast im Halbkreis solch einen Hohlraum umgeben. In einzelnen Hohlräumen liegen Riesenzellen mit großem, wabigem Protoplasmaleib. Ähnliche, jedoch nicht ganz so große und meist einkernige Zellen liegen um die Hohlräume herum zusammen mit Lymphozyten, Monozyten und auffallend reichlichen neutrophilen, segmentkernigen Leukozyten. Die Umgebung des Lymphknotens besteht aus Bindegewebe und Fettgewebe, in denen reichlich blutgefüllte Gefäße liegen, die zum Teil von einem Mantel von Entzündungszellen umgeben sind. Vereinzelt trifft man auch hämosiderinbeladene Zellen in diesem Abschnitt.

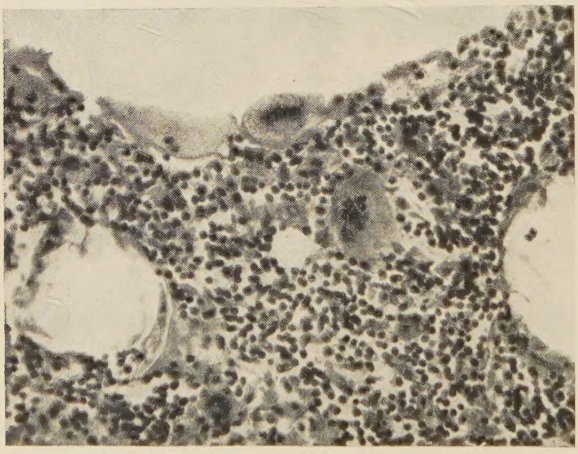

Abb. 3.

Bei der Fettfärbung mit Sudan sind die erwähnten Hohlräume mit Sudanpositivem Fett angefüllt. Auch in dem Gewebe um die Hohlräume herum sind reichlich fetthaltige Zellen vorhanden, die offenbar den im H.E.-Schnitt erwähnten Zellen mit wabigem Protoplasmaleib entsprechen.

Die gleiche Veränderung zeigen ein paraaortaler, ein mediastinaler und ein Halslymphknoten. Die beiden letzteren jedoch haben nicht so viele und so große Hohlräume.

Der Dünndarm zeigt regelrechten Aufbau. Stellenweise sieht man in den oberflächlichen Schleimhautbezirken verschieden große, manchmal in Gruppen beieinander

stehende Hohlräume (Abb. 4), die, wie ein Sudanschnitt zeigt, mit Fett gefüllt sind. Diese Hohlräume liegen im Stroma der Schleimhaut, das diffus mit Plasmazellen und Lymphozyten durchsetzt ist. In der nächsten Umgebung der Hohlräume keine besondere Reaktion, auch keine Schaumzellen, ferner am Rande keine Riesenzellen. An einzelnen Stellen hat man den Eindruck, wie wenn die Hohlräume konfluieren. An der Grenze von Schleimhaut und Submukosa fettgefüllte Hohlräume, desgleichen zwei im Stroma einer Zotte. Das Stroma zeigt mit Erythrozyten gefüllte Gefäße. Nirgends Zeichen von Entzündung. Die Muscularis propria weist Ring- und Längsmuskulatur von gehöriger Breite auf.

Einen für die Erklärung der Pathogenese der hier geschilderten krankhaften Veränderungen besonders wesentlichen Befund ergab die Nilblau-Sulfat-Färbung, die durch die Färbung nach Smith-Dietrich noch ergänzt wurde. Es fand sich nämlich bei der Nilblau-Sulfat-Färbung eine ins Violette gehende Färbung des Fettes innerhalb der Darmwand ebenso wie in dem Mesenteriallymphknoten, nur daß der Farbton des Mesenteriallymphknotenfettes heller war. Es bestand also zwischen den beiden Befunden kein qualitativer, sondern nur ein quantitativer Unterschied. Die Färbung nach Smith-Dietrich zeigte eine Färbung des Fettes der Darmwand in graublauem Farbton; der Mesenteriallymphknoten war auch hier etwas schwächer gefärbt.

Unter dem Polarisationsmikroskop konnte keine Doppelbrechung nachgewiesen werden.

Die chemische Untersuchung des flüssigen Lymphknotenfettes ergab einen Gefrierpunkt von 27, eine Jodzahl von 62,7 gegenüber dem Mesenterialfett, welches einen Gefrierpunkt von 17 und eine Jodzahl von 68,1 aufwies.

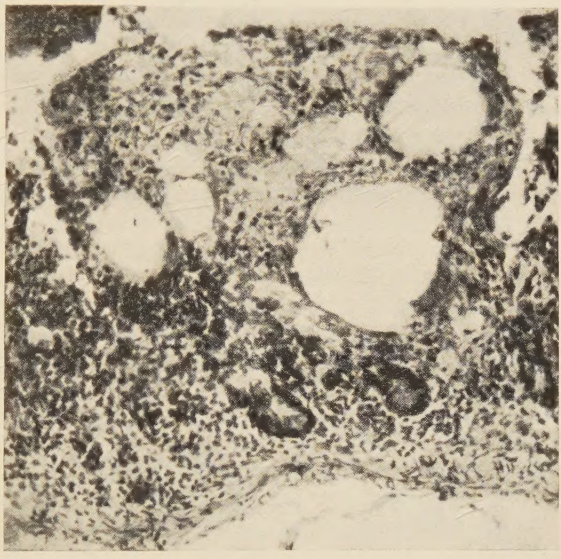

Abb. 4.

Zur Erklärung der Pathogenese dieser beschriebenen Störung muß man meines Erachtens ausgehen von dem Befund an Granulationsgewebe. Granulomatöses Gewebe mit Riesenzellbildung trifft man sehr oft dann, wenn ein Fremdkörper oder eine als solche wirkende, im Stoffwechsel entstehende Substanz auf Körpergewebe einwirkt. In dem beschriebenen Falle hat das von der Darmwand resorbierte und in den Lymphstrom gelangte Fett in den Lymphknoten besonders des Mesenteriums, in geringerem Maße auch in anderen Lymphdrüsengruppen zu Granulombildung geführt. Man müßte also annehmen, daß dieses Fett irgendwie chemisch verändert ist und als Fremdkörper in den als Barrieren wirkenden Lymphknoten abgefangen und gestapelt und am Ort der „Arretierung" von einem gleichsam als Schutzwall dienenden Granulationsgewebe umgeben wird. Diese granulomatösen Veränderungen finden sich hier genau entsprechend dem anatomischen Verlauf der Lymphbahnen: Fettresorption und Synthese in der Darmschleimhaut, Weitertransport bis zur ersten Schleuse in den Mesenteriallymphknoten und von da dann weiter in den Ductus thoracicus. Es ist nur natürlich, daß nicht das gesamte Fett in den Lymphknoten abgefangen wird. Der durch die Barrieren hindurchgeschlüpfte Rest gelangt in den Ductus thoracicus und von da in die Blutbahn, wo er dann dem weiteren Abbau zum Opfer fallen mag. Ein kleiner Teil könnte durch Rückstauung im Ductus

thoracicus in die oberen thorakalen und zervikalen Lymphknoten gelangt sein, so daß sich dann auch hier granulomatöses Gewebe entwickelt hat, wie es oben beschrieben wurde. (Erwähnen möchte ich noch, daß der Ductus thoracicus nicht untersucht wurde.)

Man kann im vorliegenden Falle also das granulomatöse Gewebe geradezu als Signal für die Anwesenheit pathologischen Fettes erachten.

Wenn man sich nun weiter fragt, wo die Ursache für die Entstehung des „entarteten" Fettes liegt, so muß man zunächst einmal an eine Störung in den fettabbauenden Fermenten denken. In erster Linie wäre es hier möglich, daß das Hauptferment, die Pankreaslipase, krankhaft verändert abgesondert wird und zu einer pathologischen Fettspaltung im Darm und weiter zu einem pathologischen Fettaufbau in der Darmwand aus resorbierten abnormen Spaltprodukten führt. In unserem Falle waren allerdings am Pankreas keinerlei anatomisch sichtbare Veränderungen nachzuweisen. Eine funktionelle Störung des Pankreas kann natürlich niemals ausgeschlossen werden. Ich komme unten noch einmal auf diese Frage zurück.

Zweitens könnte es sich um eine Störung innerhalb des fettspaltenden Darmfermentsystems, der Darmlipase, handeln.

Selbstverständlich muß man auch eine Störung innerhalb der Leber-Gallenfunktion in Erwägung ziehen. Folgende Ueberlegungen lassen uns eine etwaige Beteiligung der Galle an den hier beschriebenen Krankheitsvorgängen ablehnen: die Galle hat bei der Fettverdauung als erstes die Aufgabe, die Oberfläche der in den Darm gelangten Fette durch feinste Emulgierung zu vergrößern, um damit den Fermenten eine möglichst große Angriffsfläche zu bieten. Für den Abbau und den Wiederaufbau des Fettes, die hier allein in Frage kommen, spielt diese Funktion keine Rolle. Zweitens halten die Gallensäuren die schwerlöslichen Fettsäuren in Lösung, so daß sie von der Darmschleimhaut resorbiert werden können. Sie leisten also bei der Fettverdauung nur eine Hilfestellung, keine in den Prozeß selbst eingreifende Arbeit wie etwa die Fermente. Daß die Funktion der Gallensäuren in diesem Fall normal war, ergibt sich aus dem Befund des resorbierten Fettes in der Darmschleimhaut und den abführenden Lymphwegen. Zu erwähnen bleibt noch, daß keinerlei pathologischer Befund an Leber und Galle erhoben werden konnte.

Endlich ist auch an einen krankhaften Vorgang in der Darmschleimhaut selbst zu denken, sei es daß es sich um eine veränderte Durchlässigkeit, sei es daß es sich um einen pathologischen Fermentvorgang im Sinne einer pathologischen Synthese aus normalen Spaltprodukten handelt. Ob die Störung des Aufbaus bei der nach Verzar für fast alle Resorptionsvorgänge so wichtigen Phosphorylierung liegt, läßt sich hier nicht sagen. An dieser Stelle möchte ich noch einmal die anfangs erwähnten klinischen Symptome des Schwindels und des Schweißausbruches erwähnen, die nach Porges häufige Symptome einer Dünndarmstörung sind (Duodenitis) und von ihm als vasomotorische Reizerscheinungen, ausgehend von den durch den krankhaften Darmprozeß gereizten Mesenterialganglienknoten aufgefaßt werden.

Daß es sich hier wirklich um chemisch verändertes Fett handelt, beweist der Ausfall der oben beschriebenen Fettfärbungen. Normalerweise färbt sich bei der Nilblau-Sulfatfärbung Neutralfett rosa, freie Fettsäuren blau. Hier dagegen gibt das Fett einen eigenartigen, zwischen diesen beiden Farben liegenden Farbton, der sonst nie gefunden wird. Der Ausfall der Färbung nach Smith-Dietrich ist in derselben Weise zu werten. Aber auch die chemische Untersuchung des Fettes, die die oben beschriebenen greifbaren Unter-

schiede zwischen dem Mesenterialfett und dem in den Lymphknoten gespeicherten Fette ergab, läßt sich als Stütze für unsere hier erörterte Hypothese anführen.

In der gesamten Literatur stellt nur ein von Fleischmann beschriebener Fall über tumorbildende Fettgewebsgranulome im Gekröse des Dünndarms eine gewisse Parallele zu dem hier beschriebenen dar.

Auch hier handelt es sich um eine Oelgranulomatose bei einem kachektischen Mann von 38 Jahren, in dessen Vorgeschichte ein seit Jahren bestehender Gelenkrheumatismus erwähnenswert ist. Der Fall wurde klinisch für ein Sarkom des Mesenteriums gehalten. Ein bei der Laparotomie aus der Umgebung eines großen, knolligen Tumors entfernter kleiner Knoten ergab bei der histologischen Untersuchung folgenden Befund: Lymphdrüsenkapsel durch Granulationsgewebsbildung verdickt. Randlymphknötchen fehlen. Zwischen den Lymphozyten große Fettzellen sowie große, auch mehrkernige „Schaumzellen", die dem Retikulum bzw. den Sinusepithelien angehören.

Diagnose: In Verödung begriffene Lymphdrüse mit resorptiver Fettinfiltration in den retikulären Zellen. Ursache: chronische Lymphstauung. Bei der Obduktion wurde ein ähnlicher Befund erhoben. Als Hauptunterschied wurden hier neben Fettgewebe Kalkseifenkristalle gefunden. Die Diagnose lautete: multiple (Fremdkörper-)Granulombildungen im Mesenterium im Anschluß an Fettgewebsnekrosen. Bei der Erklärung der Pathogenese dieses Krankheitsfalles berücksichtigt Fleischmann nur die Bildung der Kalkseifenkristalle, wofür er eine allerdings durch eine nur geringfügige pathologisch-anatomisch feststellbare Veränderung bewiesene vorausgegangene Pankreasstörung im Sinne einer Pankreas- und Fettgewebsnekrose verantwortlich macht. Ungeklärt bleibt in diesem Falle die Frage, wie es überhaupt zu der Fettresorptionsstörung, Retention und Granulombildung kam.

Auf Grund unserer obigen theoretischen Ueberlegungen könnte man rückschließend annehmen, daß das krankhaft veränderte Pankreas ein pathologisches fettspaltendes Ferment abgesondert hat, das im Sinne der obigen Ueberlegungen zu krankhaftem Abbau, Resorption, abnormem Aufbau und folgender Granulombildung geführt hat. Auf der anderen Seite hat dasselbe Pankreas zu Fettgewebsnekrose und Kalkseifenbildung Anlaß gegeben. Wenn wir auch für unseren Fall eine primäre Pankreasstörung verantwortlich machen, so wäre der Fall von Fleischmann nur ein dem Grade nach, nicht essentiell von unserem verschiedener. Andererseits ist es allerdings auch möglich, daß sich innerhalb des retinierten Fettes durch autonome Spaltungsvorgänge entstandene Fettsäuren gebildet haben, die dann an Kalk gebunden wurden, nach Art von Verkalkungen, wie sie ja häufig in pathologischen, besonders dystrophischen Geweben gefunden werden. Dazu kommt, daß, wie oben erwähnt, die pathologisch-anatomischen Veränderungen am Pankreas bei Fleischmann so gering waren, daß es gewagt erscheinen mag, sie für einen eindeutigen Beweis einer Pankreasfunktionsstörung zu halten.

Ob wirklich für beide Fälle oder auch nur für jeden einzelnen eine primäre Pankreasstörung verantwortlich gemacht werden kann, muß letzten Endes dahingestellt bleiben. Leider sind klinische Pankreasfunktionsprüfungen unterblieben.

Zum Schluß sei noch kurz auf folgendes hingewiesen: auffallend ist in den Vorgeschichten beider Patienten das Vorkommen rheumatischer und sonstiger Infekte. (Fall Fleischmann: eitrige Paradentose, seit Jahren Polyarthritis, Concretio pericardii. In unserem Falle: Polyarthritis, Endokarditis, Concretio pericardii, Milzschwellung, Ureteritis, Pyelitis, Zystitis.)

Zusammenfassung

Es wurde im vorhergehenden über einen Fall von eigenartigen Oelgranulationen im Bereiche der abführenden Lymphwege des Dünndarms berichtet, wie sie in der Literatur in dieser Form bisher nicht beschrieben gefunden wurden. Die Sektion eines 60jährigen, kachektischen Mannes zeigte Oeltropfen in den Chylusgefäßen der Zotten und Oelgranulomatose besonders der mesenterialen und retroperitonealen Lymphknoten mit Bildung faustgroßer Pakete, geringer ausgesprochen in den Lymphknoten des Mediastinums und entlang der Trachea. Die Frage der Aetiologie konnte nicht mit Sicherheit beantwortet werden. Da sich die granulomatösen Veränderungen genau entsprechend dem anatomischen Verlauf der Lymphbahnen fanden, wurde bei der theoretischen Ueberlegung eine chemische Veränderung des in den Lymphstrom gelangten Fettes angenommen, das dann als Fremdkörper wirkend in den Lymphknoten zu Granulationen mit Riesenzellbildung geführt hat. Für diese Annahme einer chemischen Veränderung des Fettes sprach auch der Ausfall der histologisch-chemischen Untersuchungen. Zum Schluß wurde der Fall mit einem von Fleischmann beschriebenen Fall über tumorbildende Fettgewebsgranulome im Gekröse des Dünndarms verglichen.

Literaturangabe

Fleischmann, Ueber tumorbildende Fettgewebsgranulome im Gekröse des Dünndarms. Arch. klin. Chir. **158**, 692 (1930).

Lebenslauf

Am 14. März 1912 wurde ich als Sohn des damaligen Hauptmann im Kurhessischen Pionierbataillon Willi Korsch und seiner Ehefrau Bertha, geb. Siquet, in Hann.-Münden geboren. Mit 6 Jahren kam ich auf die Vorschule des dortigen Gymnasiums, die ich 2 Jahre besuchte. Nach dem Kriege nahm mein Vater als Major seinen Abschied vom Militär und trat in Gelsenkirchen bei den Vereinigten Stahlwerken eine Stellung als Branddirektor an. Dort wurde ich mit Freunden zunächst 2 Jahre privat unterrichtet und kam dann zu Ostern 1922 auf das humanistische Gymnasium, wo ich nach 9jähriger Gymnasialzeit Ostern 1931 meine Reifeprüfung mit „gut" bestand. Mein Entschluß, Medizin zu studieren, stand schon lange fest. Ich begann das Studium in Marburg. Zum 4. Semester ging ich nach Bonn und bestand nach dem 5. Semester hier die ärztliche Vorprüfung. Das erste klinische Semester blieb ich noch in Bonn. Dann besuchte ich 1 Semester die Universität Kiel. Vom 8. Semester bis zum Ende des Studiums studierte ich in Berlin. In den Semesterferien famulierte ich verschiedentlich auf innerer Station bei Prof. Dr. Parrisius im Knappschaftskrankenhaus Steele, pathologisch ebenfalls dort bei Herrn Dr. Husten und chirurgisch bei Herrn Chefarzt Dr. Koch im Bergmannsheil in Buer. Am 30. Juni 1937 bestand ich hier in Berlin das med. Staatsexamen mit „gut". Vom 1. Juli 1937 bis zum 28. Februar 1938 war ich am Pathologischen Institut der Charité bei Herrn Prof. Dr. Rössle als Medizinalpraktikant tätig. Von Herrn Prof. Dr. Rössle bekam ich die vorliegende Arbeit gestellt. Die letzten 4 Monate meines Medizinalpraktikantenjahres war ich an der I. med. Klinik der Charité als Medizinalpraktikant. Mit Wirkung vom 1. Juli 1938 ist mir die Approbation als Arzt zuerteilt worden.

Seit Ende Juni 1937 bin ich mit Fräulein Margarete Sperling, Tochter des verstorbenen Syndikus Dr. Kurt Sperling und seiner Ehefrau Alice, geb. Litzmann verheiratet. Meine Frau und ich sind arischer Abstammung. Seit dem 1. November 1933 bin ich Angehöriger des Nationalsozialistischen Kraftfahrkorps und seit dem 1. Mai 1937 Mitglied der NSDAP.

Ich werde jetzt zunächst 1 Jahr an einem inneren Krankenhaus als Assistenzarzt tätig sein und mich dann einer chirurgischen Fachausbildung zuwenden.